39 rue Camille-Desmoulins
94805 VILLEJUIF CEDEX
Tél. : 01 42 11 42 11
Site Internet : www.igr.fr
Contact : info@igr.fr

Mai 2003
Institut Gustave-Roussy

Le néphroblastome ou tumeur de Wilms

Dr Anne d'Andon
Pr Gilles Vassal
Dr Olivier Hartmann
Dr Dominique Couanet
Dr François Pein

Sommaire

1 Résumé page 1

2 Diagnostic page 2
- 2.1 Découverte d'une masse abdominale page 2
- 2.2 Examen clinique page 2
- 2.3 Imagerie page 2
- 2.4 Biologie page 3

3 Extension tumorale et facteurs pronostiques page 3
- 3.1 Extension tumorale page 3
- 3.2 Facteurs histo-pronostiques page 3

4 Prise en charge thérapeutique page 5
- 4.1 La chimiothérapie initiale page 5
- 4.2 La chirurgie page 5
- 4.3 La radiothérapie page 5
- 4.4 La chimiothérapie postopératoire page 5

5 Guérison et suivi page 5

► Imagerie page 6

► Annexes page 10

Le néphroblastome – ou tumeur de Wilms – est une tumeur maligne du rein, développée aux dépens de tissus d'allure embryonnaire. Il s'agit de la tumeur maligne du rein la plus fréquente chez l'enfant (plus de 90 % des tumeurs du rein de l'enfant).

1 Résumé

Le néphroblastome – ou tumeur de Wilms – est une tumeur maligne[1] du rein qui se développe à partir de tissus qui miment une architecture embryonnaire[2]. Il s'agit de la tumeur du rein la plus fréquente chez l'enfant (> 90 %) ; elle représente environ 5 % à 14 % de l'ensemble des cancers de l'enfant (incidence[3] : 1/10 000 naissances).

1. Tumeur maligne : cancer.
2. Architecture embryonnaire : dans le contexte du néphroblastome, il s'agit de tissus ayant une structure proche de celle de tissus que l'on retrouve pendant la vie de l'embryon.
3. Incidence : nombre de nouvelles personnes malades pour une période donnée (en général, 1 an).

© Institut Gustave-Roussy, mai 2003

Elle est spécifique de la petite enfance et se rencontre le plus fréquemment entre 1 et 5 ans. Il n'existe pas de cause connue à l'origine de cette tumeur. C'est une tumeur très différente des cancers du rein de l'adulte, elle est spécifique de l'enfant. Elle se développe localement et rapidement et peut donner des métastases[4], principalement dans les poumons. Grâce à une prise en charge spécialisée, le traitement du néphroblastome a bénéficié d'importants progrès (90 % de guérison en moyenne). Le traitement comprend une chimiothérapie initiale, suivie d'une ablation par chirurgie du rein atteint puis, selon les besoins, d'une chimiothérapie post-opératoire et/ou d'une radiothérapie.

2 Diagnostic

Le néphroblastome est une tumeur de la petite enfance, observée le plus souvent entre 1 et 5 ans, 98 % des cas survenant avant l'âge de 7 ans. Il représente 5 % de l'ensemble des cancers de l'enfant soit 1/10 000 naissances et touche aussi bien les garçons que les filles.

► Voir Annexe 1 : *Épidemiologie du néphroblastome.*

A ce jour, il n'y a pas de cause, ni même de facteur favorisant du néphroblastome clairement identifié même si dans un petit nombre de cas (10 %), cette tumeur est associée à des malformations multiples.

► Voir Annexe 2 : *Néphroblastome, malformations et anomalies génétiques.*

2.1 Découverte d'une masse abdominale

Ce sont, très souvent, les parents ou le médecin lors d'un examen abdominal systématique, qui suspectent une tumeur abdominale chez l'enfant. Celle-ci est volumineuse, sans signe associé, rapidement progressive, chez un enfant en excellent état général. Plus rarement, une fièvre (20 %), des douleurs abdominales (10 %) dues à la distension abdominale ou à une hémorragie intratumorale vont permettre de faire le diagnostic.

2.2 Examen clinique

L'examen abdominal doit être prudent car la tumeur est fragile. La tumeur est volumineuse, indolore et se développe vers l'avant. Elle augmente rapidement de volume, de façon évidente, à quelques jours d'intervalle.
Parfois, la pression artérielle est élevée ; on peut retrouver du sang dans les urines et, très rarement, des malformations du corps, que le médecin recherchera.
La tumeur du rein ainsi suspectée, il faut rapidement :
– prévenir tout traumatisme abdominal en interdisant momentanément des activités à risque (sauts, vélo...) ;
– confier dans les meilleurs délais l'enfant à une équipe spécialisée dans la prise en charge des tumeurs de l'enfant.
Cette équipe va confirmer par l'imagerie *(► Voir chapitre 2.3)* l'existence d'un néphroblastome, pratiquer un bilan biologique *(► Voir chapitre 2.4)*, définir les facteurs pronostiques, évaluer l'extension tumorale *(► Voir chapitre 3)* et mettre en route un traitement*(► Voir chapitre 3)* adapté.

2.3 Imagerie

Echographie abdominale

► Voir Imagerie : Dossiers n° 2 à n° 4.

L'échographie abdominale est à la fois le premier examen à faire, mais aussi le plus simple. Il doit néanmoins être réalisé par un échographiste expérimenté. Il verra la tumeur, rattachée au rein. Il décrira ses caractéristiques (masse hétérogène, solide, kystique[5] et le plus souvent mixte entourée d'une pseudo-capsule[6]) et sa taille. Toute la région abdominale est analysée à la recherche de ganglions, d'anomalies de l'autre rein, du foie et des vaisseaux.

Scanner abdominal

Le scanner abdominal est indispensable avant la mise en route du traitement. Il sert de référence avant le démarrage du traitement. Il confirme la localisation et l'aspect de la masse rénale et identifie les éventuelles métastases au foie, les extensions de la tumeur dans les vaisseaux du rein. Il permet d'éliminer une autre cause de masse rénale.

► Voir Imagerie : Dossiers n° 1 à 8.

Radiologie de l'abdomen sans préparation (ASP) et urographie intra-veineuse (UIV)

Une fois l'échographie et le scanner de l'abdomen réalisés, ni l'ASP ni l'UIV n'apportent d'information supplémentaire. Ces examens ne sont donc pas utiles.

Imagerie par résonance magnétique (IRM) abdominale

Une IRM peut être réalisée à la place du scanner. L'administration de sédatifs est nécessaire chez des enfants de moins de 4 ans car cet examen exige une immobilité prolongée. Son accès est actuellement plus limité.

---

4. Métastase : tumeur secondaire issue du déplacement à distance des cellules de la tumeur d'origine.

5. Kystique : composé de cavités remplies de liquide ou d'une substance molle.

6. Pseudo-capsule : membrane qui entoure la tumeur.

Cet examen n'expose pas l'enfant aux radiations ionisantes et donne les mêmes renseignements que le scanner.

2.4 Biologie

Il n'y a pas de signe biologique spécifique du néphroblastome. Certains examens sanguins et urinaires seront cependant réalisés, pour éliminer d'autres causes de tumeur.

On peut avoir à effectuer un prélèvement du tissu rénal avec l'aide d'une aiguille fine lorsque les signes décrits ci-dessus ne sont pas tous présents, ou lorsqu'ils sont associés à des situations atypiques comme :
– un âge supérieur à 6 ans ;
– des signes d'infection avec fièvre et augmentation des globules blancs ;
– des calcifications au niveau de la tumeur ;
– une tumeur du pôle supérieur du rein ayant l'aspect d'une lésion surrénalienne ;
– des ganglions volumineux incluant certains vaisseaux ;
– ou enfin une tumeur en grande partie solide et ne diminuant pas sous chimiothérapie.

L'équipe entraînée à la prise en charge du néphroblastome va aussi assurer le diagnostic et le traitement des formes particulières.

► Voir Annexe 3 : *Formes particulières du néphroblastome.*

3 Extension tumorale et facteurs pronostiques

Afin d'évaluer la sévérité du néphroblastome, l'équipe en charge de l'enfant va rechercher les éventuelles extensions tumorales, puis analyser le tissu tumoral.

3.1 Extension tumorale

Le néphroblastome – lorsqu'on l'identifie – est rarement associé à des métastases. Les métastases – lorsqu'elles existent – sont pulmonaires (90 %), au niveau du foie (15 %), abdominales (5,5 %), ganglionnaires (4 %), osseuses (3 %) ou cérébrales. On peut observer une association de ces différentes localisations de métastases.

Les examens qui vont permettre de déceler ces métastases sont :

Les radiographies du thorax

La radiographie de thorax de face et de profil recherche les métastases pulmonaires.

Le scanner thoracique

Le scanner thoracique complète la radiographie standard des poumons et permet de déceler d'éventuelles métastases thoraciques, invisibles à la radiographie simple.

La scintigraphie au pyrophosphate de Technetium 99

Lors de cet examen, on utilise un produit qui marque spécifiquement l'os et permet de visualiser les os du squelette. Cet examen ne sera pas effectué de manière systématique. Il n'est utile qu'en cas de douleur osseuse : le risque de métastase à l'os est inférieur à 1 % au moment du diagnostic.

L'IRM cérébrale

L'IRM cérébrale n'est pratiquée que dans certaines formes très particulières et très rares de néphroblastomes qui métastasent fréquemment dans le cerveau. Après l'échographie et le scanner de l'abdomen, la recherche d'une extension de la tumeur sera très ciblée.

► Voir Schéma 1 page 4.

Dans les formes simples, des clichés radiographiques de bonne qualité du thorax, de face et de profil et un scanner thoracique seront réalisés. Lorsqu'un signe particulier oriente vers des métastases osseuses, la scintigraphie sera nécessaire. Dans les formes particulières : bilatérales ou avec une forme à l'examen microscopique inhabituelle, l'angiographie-IRM[7] rénale, la scintigraphie osseuse et le scanner cérébral pourront être réalisés.

3.2 Facteurs histo-pronostiques

Pour définir la gravité de la maladie et en déduire l'attitude thérapeutique, beaucoup va dépendre du compte-rendu opératoire et des résultats de l'examen microscopique des tissus issus de la tumeur (anatomo-pathologie). La classification opératoire comprend cinq stades (de I à V) et la classification histologique[8], 3 (faible, intermédiaire et haut risque).

► Voir Annexe 4 : *Classifications opératoire et histo-pronostique du néphroblastome.*

On va en particulier définir le pronostic par la survie. Cette survie représente une notion statistique, définie à partir de l'observation d'un grand nombre d'enfants ayant les mêmes types de tumeurs et avec un recul suffisant pour considérer ces chiffres comme stables. Si ces chiffres donnent une représentation globale de la gravité de la maladie, ils ne peuvent définir ce qui va se passer pour chaque enfant, en particulier.

7. Angiographie-IRM : examen qui permet de visualiser les vaisseaux artériels par un examen IRM.

8. Histologie : analyse des tissus au microscope.

© Institut Gustave-Roussy, mai 2003

Schéma n° 1 : Bilan d'extension tumorale

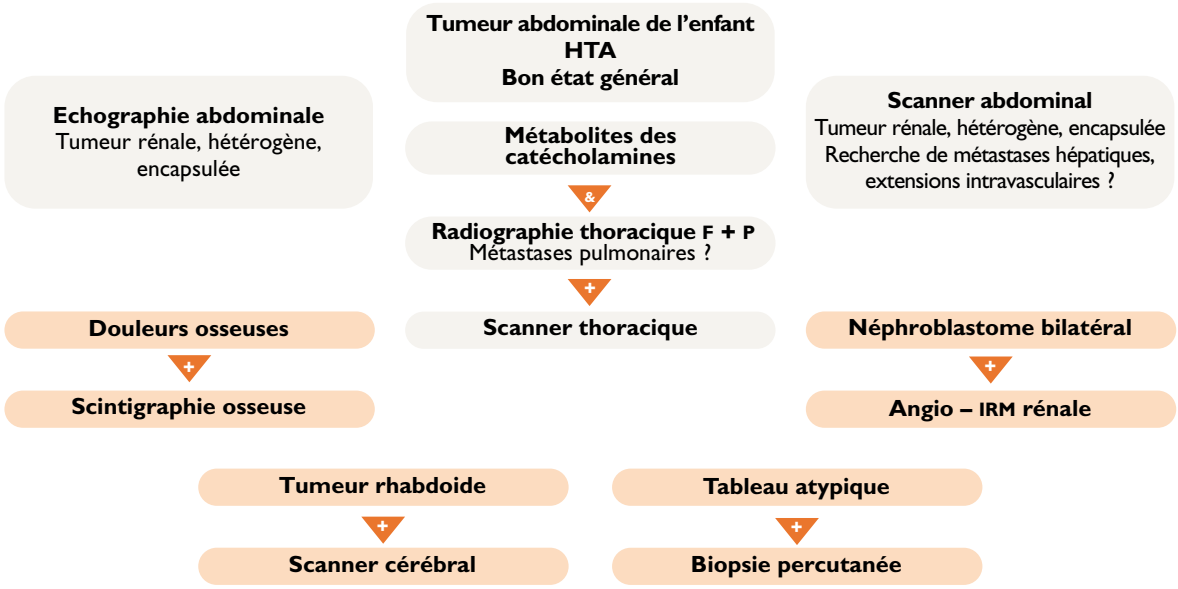

Le néphroblastome à histologie favorable (bas risque) est de très bon pronostic (100 % de survie à 5 ans). Lorsque l'histologie est de type intermédiaire, ce qui représente 85 % des néphroblastomes, le pronostic est aussi très bon avec 95 % de survie. Les néphroblastomes classés à haut risque sont responsables de 37 % des décès. Lorsqu'il y a d'emblée des métastases, la survie globale est de 74 %.
En cas de rechute (20 % des néphroblastomes), la survie après cet événement varie entre 20 et 60 %, selon le délai entre la rechute et le diagnostic, le stade initial, l'histologie et la localisation de la rechute (pulmonaire, abdominale, hépatique, ganglionnaire ou osseuse, en zone irradiée). Ainsi, la survie après rechute pulmonaire (70 % des rechutes), est comprise entre 32 et 64 % à 3 ans.
La combinaison de ces deux classifications (extension, classification histologique) va déterminer l'attitude thérapeutique, présentée dans le schéma ci-dessous.

Schéma n° 2 : Classification et orientations thérapeutiques post-chirurgicales du néphroblastome

	Chimiothérapie	Adriamycine	Radiothérapie
Stade I			
Bas risque	0	0	0
Risque Intermédiaire	4 VCR	Oui	0
Haut risque	4 VCR	sur 27 semaines	0
Stade II			
Bas risque	4 VCR	0	0
Risque Intermédiaire	4 VCR	Oui	0
Haut risque	EDX CARBO VP	Oui	0
Stade III			
Bas risque	4 VCR	Oui	0
Risque Intermédiaire	4 VCR	Oui	Oui
Haut risque	EDX CARBO VP	Oui	Oui

© Institut Gustave-Roussy, mai 2003

4 Prise en charge thérapeutique

4.1 Chimiothérapie initiale

Le traitement du néphroblastome commence par une chimiothérapie initiale. ► Voir Schéma 3 ci-dessous.
Celle-ci comprend habituellement l'association de deux médicaments : l'actinomycine-D et la vincristine (AV) pendant 22 jours.
Cette chimiothérapie première rend la chirurgie plus aisée et améliore la classification dite « opératoire ».

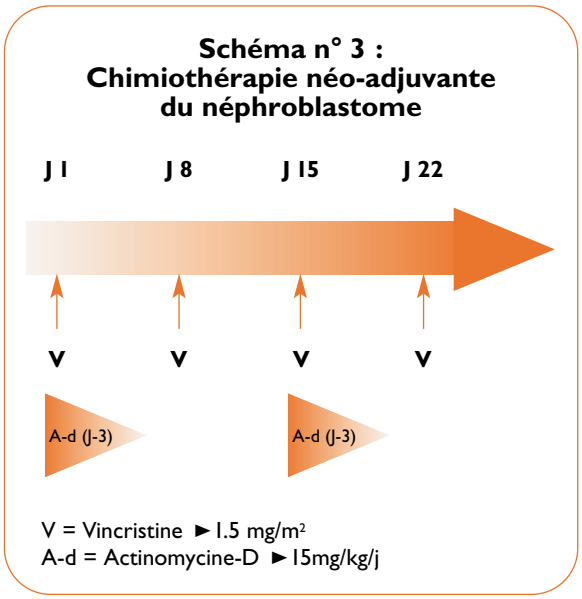

4.2 Chirurgie

L'ablation du rein (néphrectomie) est le temps essentiel du traitement chirurgical. L'accès au rein se fait par une incision sur le ventre. Il s'agit d'une chirurgie délicate qui doit être réalisée par des chirurgiens expérimentés.
La néphrectomie s'accompagne d'un examen des éventuelles zones douteuses. Les ganglions régionaux sont prélevés. On recherche aussi d'éventuelles métastases sur le péritoine[9], dans le foie ou sur l'autre rein.
Les suites opératoires sont habituellement simples. En quelques semaines, le rein restant augmente de volume et assure une filtration normale.

4.3 Radiothérapie

La radiothérapie n'est pas nécessaire au traitement de tous les néphroblastomes et n'est utilisée que dans certains stades. Le néphroblastome est une tumeur très sensible à la radiothérapie, à des doses relativement faibles. ► Voir Schéma 2, page 4.
La radiothérapie actuelle se limite à la zone tumorale et aux métastases ganglionnaires après chimiothérapie pré-opératoire et plus rarement aux métastases pulmonaires résistantes à la chimiothérapie initiale. Elle est aussi utilisée dans le traitement des rechutes.

4.4 Chimiothérapie postopératoire

Une chimiothérapie postopératoire sera envisagée s'il reste quelques éléments tumoraux ou s'il existe une métastase ou, enfin, si l'histologie est défavorable. Pour les néphroblastomes de risque faible, il n'y aura pas de chimiothérapie postopératoire. A l'opposé, le traitement post-opératoire sera d'un maximum de 6 mois pour les tumeurs à haut risque. La progression remarquable des taux de guérison obtenue ces 40 dernières années (de 20 à > 90 %) a été le fruit des progrès de la chirurgie, en association à ceux de la radiothérapie et de la chimiothérapie. Ceci est un exemple de l'intérêt d'une prise en charge thérapeutique spécialisée et multidisciplinaire[10] des cancers, d'une part, et de la prise en compte des études coopératives réalisées pour démontrer ces faits, d'autre part.

5 Guérison et suivi

Considérant l'ensemble des néphroblastomes, 90 % d'entre eux vont guérir. Ceci recouvre des réalités quelque peu différentes selon les stades favorables (100 % de guérison) et les stades à haut risque (63 % de guérison).
Le suivi des enfants sera effectué tous les trimestres pendant les deux premières années, essentiellement à la recherche de métastases, en réalisant une radiographie pulmonaire (recherche de métastases pulmonaires) et une échographie abdominale (recherche de métastases sur le rein controlatéral ou dans le foie).
Les années suivantes, le suivi aura pour objectif la recherche de séquelles éventuelles : insuffisance rénale (surtout lors d'une néphrectomie partielle et/ou d'une irradiation du rein controlatéral, et d'utilisation de sels de platines), insuffisance cardiaque (après utilisation d'adriamycine), troubles de l'audition (après utilisation de sels de platines) et plus tard chez le garçon, troubles de la fertilité (après utilisation d'Ifosfamide). ► Voir Annexe 5 : *Les médicaments actifs dans le traitement du néphroblastome.*

9. Péritoine : membranes situées dans l'abdomen et qui séparent les différents organes les uns des autres.

10. Multidisciplinaire : qui est réalisé par des professionnels ayant des compétences différentes et complémentaires – chirurgiens, radiothérapeutes, médecins pédiatres, infirmières, anatomo-pathologistes…

© Institut Gustave-Roussy, mai 2003

► Imagerie *

*** Pour une qualité optimale des images, consulter l'article sur le site www.igr.fr**

Dossier n° 1

Scanner abdominal d'un néphroblastome typique – Fille, 2 ans

Scanner avec injection intraveineuse de produit de contraste

Volumineuse masse rénale gauche hétérogène (M), développée aux dépens de la face antérieure du rein avec un signe de l'éperon (flèche blanche) correspondant au raccordement de la tumeur rénale avec le parenchyme rénal hyperdense encore fonctionnel (flèche noire).

Histologie : néphroblastome triphasique de risque standard.

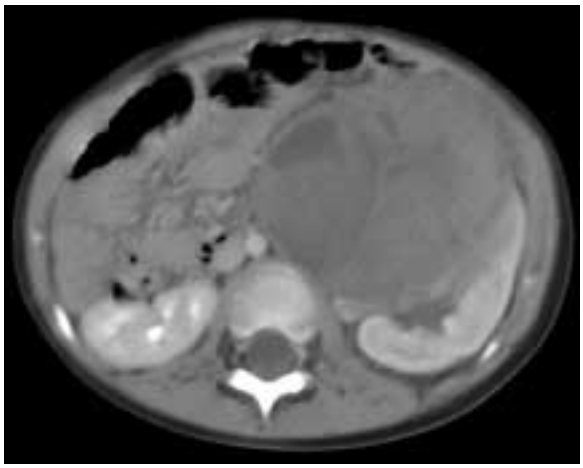

Dossier n° 2

Echographie et scanners abdominaux comparables d'un néphroblastome typique – Garçon, 2 ans 1/2

Image 1

Image 1

Echographie vue axiale
Masse hétérogène solide rétro-hépatique de siège lombaire droit (flèches blanches).

Image 2

Scanner avec injection de produit de contraste
Masse kystique et solide, bien limitée refoulant le foie sans l'envahir (flèches blanches).

Image 3

Scanner avec injection de produit de contraste
Masse développée aux dépens du rein droit dont on ne perçoit plus qu'une mince bande de parenchyme hyperdense en périphérie de la masse (flèche blanche). Respect de la ligne médiane : aorte (>). Rein gauche normal.

Histologie : néphroblastome de risque standard.

Image 2

Image 3

© Institut Gustave-Roussy, mai 2003

Dossier n° 3

Echographie et scanner abdominal avec radiographies de thorax et scanner thoracique d'un néphroblastome métastatique aux poumons – Garçon, 2 ans

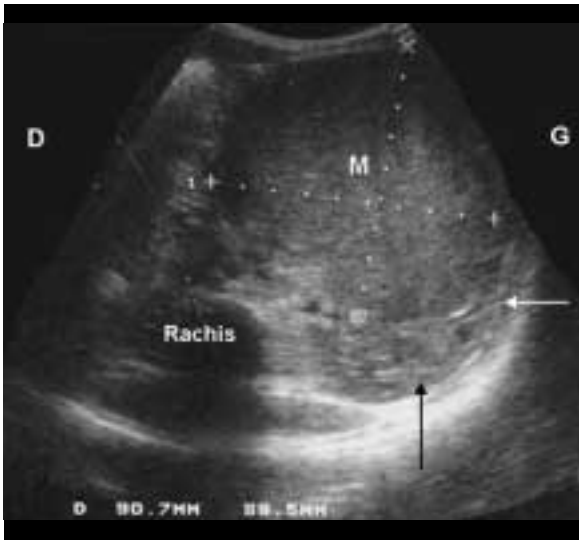

Image 1

Image 1

Echographie vue axiale. Masse volumineuse (90 x 89 mm) solide homogène (M) éclatant le parenchyme rénal du rein gauche (flèche noire) avec un signe de l'éperon (flèche blanche).

Image 2

Scanner avec injection de produit de contraste
Masse solide hétérogène (M) éclatant le parenchyme du rein gauche qui présente des cavités dilatées (flèche noire). Signe de l'éperon (flèche blanche). Aorte (>). Artère rénale gauche (tête de flèche blanche).

Images 3 et 4

Radiographies thoraciques de profil et de face
Nodules pulmonaires (flèches blanches).

Image 5

Scanner thoracique. Confirmation des images nodulaires métastatiques dans les deux poumons (flèches).

Histologie : néphroblastome triphasique de risque standard.

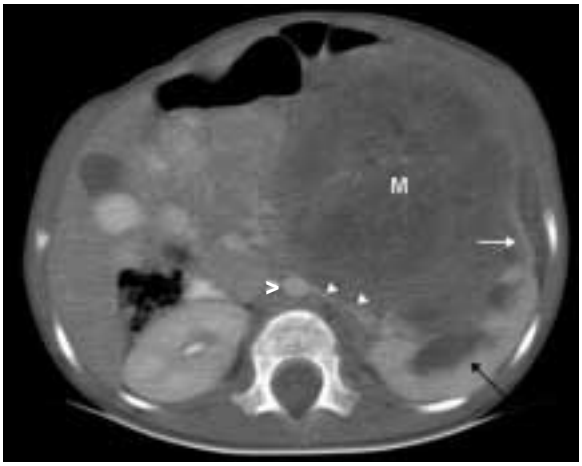

Image 2

Image 3

Image 4

Image 5

© Institut Gustave-Roussy, mai 2003

Dossier n° 4

Echographie et scanner abdominal d'un néphroblastome atypique avec adénopathies – Garçon, 5 ans 1/2

Image 1

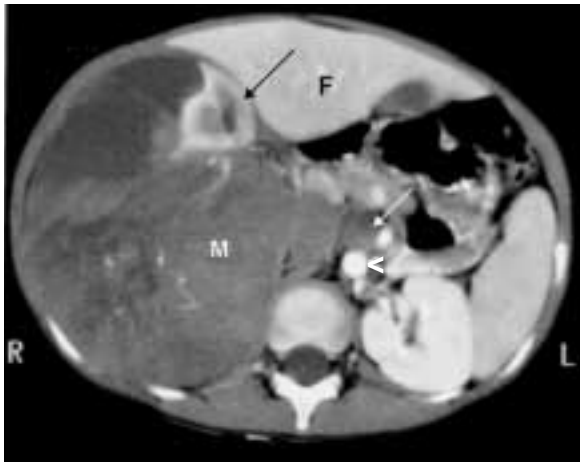

Image 2

Image 1

Echographie vue axiale
Masse solide rénale droite (M). Adénopathie pré-aortique (<). Aorte (flèche noire).
Cavités rénales dilatées (flèche blanche).

Image 2

Scanner avec injection de produit de contraste
Masse rénale droite solide hétérogène (M). Parenchyme rénal sain (flèche noire). Adénopathies pré-aortiques (flèche blanche). Aorte (<). Foie (F).

Histologie : néphroblastome de risque standard.

Dossier n° 5

Scanners abdominaux d'un néphroblastome compliqué d'une thrombose de l'oreillette droite Fille, 8 ans

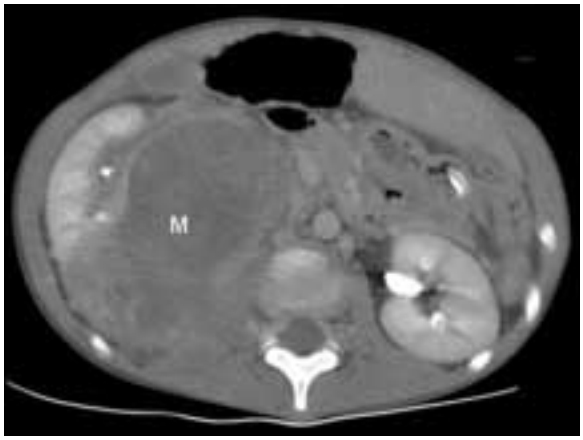

Image 1

Image 2

Image 1

Scanner avec injection de produit de contraste
Masse tumorale (M) développée dans la moitié postérieure du rein droit.

Image 2

Scanner avec injection de produit de contraste
Image lacunaire située dans l'oreillette droite du cœur (flèche) : thrombose tumorale de la veine cave inférieure étendue à l'oreillette droite.

Histologie : néphroblastome triphasique de risque standard.

© Institut Gustave-Roussy, mai 2003

Dossier n° 6

Scanner abdominal d'un néphroblastome bilatéral – Garçon, 10 mois

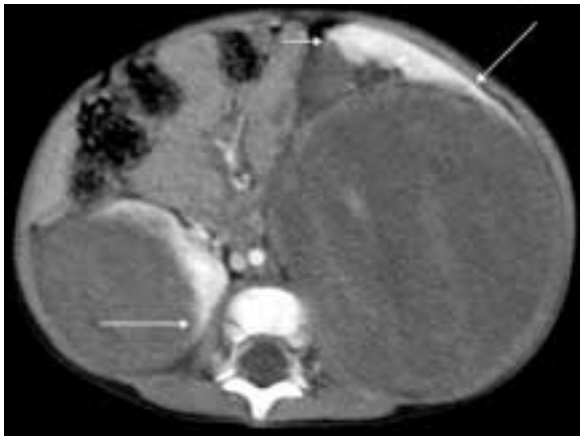

Scanner avec injection de produit de contraste
Masses rénales bilatérales, de densité solide, hétérogène. Le parenchyme rénal sain restant apparaît hyperdense : signe de l'éperon avec encorbellement des lésions tumorales (flèches blanches).

Diagnostic : néphroblastome bilatéral.

Dossier n° 8

Diagnostic différentiel : scanner d'un abcès du rein – Garçon, 14 ans

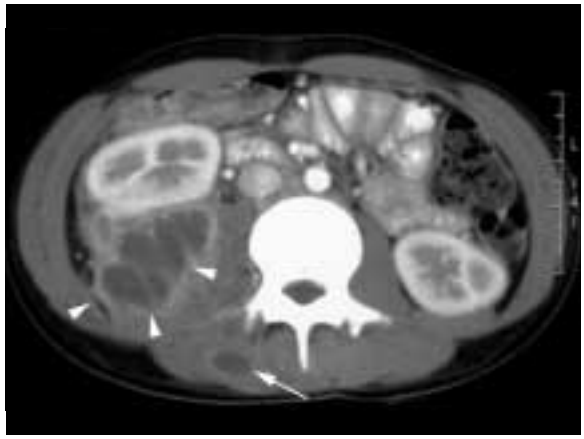

Scanner avec injection de produit de contraste
Masse liquidienne cloisonnée, cerclée d'une coque épaisse (têtes de flèches blanches) adossée à la moitié postérieure du rein droit, infiltrant la graisse péri-rénale. Petit abcès dans les muscles para-vertébraux droits (flèche blanche).

Diagnostic : abcès à staphylocoques du rein droit.

Dossier n° 7

Diagnostic différentiel : scanners abdominaux d'un cancer du rein de type adulte – Fille, 13 ans

Image 1

Scanner sans injection
Élargissement du rein gauche avec calcification (flèche).

Image 2

Scanner avec injection de produit de contraste
Lésion tumorale du rein gauche (flèche noire). Adénopathies lombo-aortiques gauches (têtes de flèches blanches).

Histologie : adénocarcinome à cellules claires du rein de type adulte.

Image 1

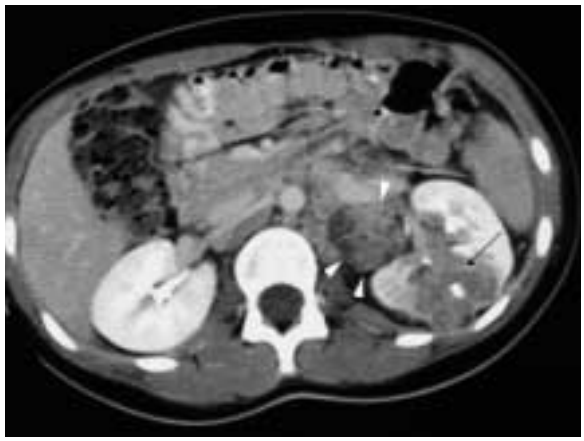

Image 2

© Institut Gustave-Roussy, mai 2003

Sommaire

Annexe 1 page 10
Epidémiologie du néphroblastome

Annexe 2 page 11
Néphroblastome, malformations et anomalies génétiques

Annexe 3 page 11
Formes particulières du néphroblastome

Annexe 4 page 12
Classifications opératoire et histo-pronostique du néphroblastome

Annexe 5 page 12
Les médicaments actifs dans le traitement du néphroblastome

Annexe 1
Epidémiologie du néphroblastome

Les tumeurs du rein de l'enfant sont dans 90 % des cas un néphroblastome qui représente, selon les études effectuées, 5 à 14 % de toutes les tumeurs malignes de l'enfance.

Le nombre de nouveaux cas chaque année en Europe, Australie et Amérique du Nord est d'environ 7 par million d'enfants, âgés de 0 à 15 ans. Le néphroblastome touche donc un enfant pour 10 000 naissances. Ces chiffres ne semblent pas avoir varié au cours des quarante dernières années.

Ce nombre de nouveaux cas de néphroblastomes est plus faible dans les populations d'Asie comme le Japon, l'Inde ou Singapour mais aussi chez les migrants de même origine ethnique. Il est plus fort en Scandinavie et chez tous les enfants originaires d'Afrique noire, d'Amérique du Nord et du Brésil.

Il s'agit d'une tumeur de la petite enfance, débutant entre 1 et 5 ans ; 98 % des cas survenant avant l'âge de 7 ans.

Les formes néonatales sont rares et dans les pays occidentaux seulement 15 % des cas surviennent avant l'âge de 1 an. Il n'a été décrit que 200 cas de néphroblastomes chez des adultes, parfois même âgés.

Il n'a pas été identifié de cause(s) à cette tumeur. Il n'est donc pas possible de mettre en place une prévention.

© Institut Gustave-Roussy, mai 2003

Annexe 2
Néphroblastome, malformations et anomalies génétiques

Dans 10 % des cas, le néphroblastome est associé à des malformations. Il ne s'agit pas là de formes familiales. Il n'y a donc pas de transmission génétique du syndrome.

1 Certaines anomalies sont plus fréquemment retrouvées associées à un néphroblastome. On retrouve :

► Des malformations génitales et urinaires que l'on retrouve dans 5 % des néphroblastomes.

► Une absence d'iris, présente dans 1 % des néphroblastomes. Environ 33 % des enfants porteurs d'une absence d'iris développent un néphroblastome.

► Une hypertrophie d'une partie du corps est observée dans 2 % des néphroblastomes.

1. WT : Wilms' tumor

2 Cinq syndromes différents sont plus fréquemment associés au néphroblastome.

Il s'agit des syndromes de Sotos, de WAGR (tumeur de Wilms-Aniridie-anomalies Génito-urinaires-Retard mental), de Denys-Drash, de Wiedmann-Beckwith et de Perlman. Ces syndromes sont liés à des anomalies positionnées sur le chromosome 11. Les néphroblastomes sont essentiellement sporadiques, c'est-à-dire survenant de manière isolée et indépendante. Ils ne sont donc pas familiaux, et ne surviennent pas dans un contexte de malformation ou de syndrome de prédisposition d'aucune sorte. Ils représentent environ 90 % des cas. Dans les tumeurs, on retrouve des anomalies génétiques situées dans différentes régions des chromosomes : 11p13 (contenant le gène WT1[1]), 11p15.5 (contenant le gène WT2), 16q, 1p, 1q et 17p. Ces anomalies ne sont pas présentes dans le patrimoine génétique de l'enfant. Les formes familiales sont très exceptionnelles et ne représentent que 1 % des cas.

Annexe 3
Formes particulières du néphroblastome

► Formes néonatales

► Voir Imagerie : Dossier n° 6.

Près de 2/3 des masses abdominales du nouveau-né sont issues du rein. La tumeur de Bolande ou néphrome mésoblastique, différente du néphroblastome, représente les 3/4 des tumeurs à cet âge. Elle est parfois signalée par un excès de liquide amniotique (hydramnios). Ses caractères réguliers en échographie permettent d'en faire aisément le diagnostic. Le traitement est uniquement chirurgical.

Si exceptionnellement, il s'agit d'une tumeur de Wilms, aucun traitement postopératoire n'est conseillé aux stades 1. Pour des stades plus étendus, une chimiothérapie très prudente doit être discutée. Si l'irradiation est nécessaire, on tente de la retarder le plus possible.

► Formes bilatérales

Les néphroblastomes bilatéraux peuvent être simultanés (5 % des cas) et plus rarement décalés dans le temps (1 %). La coexistence d'anomalies congénitales isolées ou de syndromes particuliers est beaucoup plus fréquente que dans les formes unilatérales.

La chimiothérapie pré-opératoire prolongée par actinomycine et vincristine, jusqu'à réduction maximale de la tumeur y est la règle. L'imagerie permet de suivre l'évolution sous traitement.

La chirurgie conservatrice qui permet de conserver au moins un rein est à privilégier mais reste très difficile et affaire d'équipe chirurgicale entraînée. L'histologie et le stade d'extension de chaque côté déterminent l'attitude thérapeutique.

Plusieurs temps opératoires peuvent être nécessaires pour s'assurer d'un fonctionnement rénal suffisant : on effectue une néphrectomie partielle sur le rein le moins atteint dans un premier temps puis on effectue une deuxième néphrectomie partielle sur le rein le plus envahi. Si cette attitude n'est pas possible, on réalise une néphrectomie bilatérale complète ce qui conduit à la dialyse. Si cela est possible, on effectue, dans un deuxième temps une greffe rénale.

La survie des formes histologiques habituelles est excellente, dépassant 80 %. Il faut cependant surveiller la fonction rénale car la réduction du volume rénal assurant une filtration peut conduire à une insuffisance rénale à l'âge adulte.

► Formes métastatiques

Dans environ 10 % des cas, les néphroblastomes sont métastatiques dès le diagnostic. Le pronostic des formes extra-pulmonaires en général et des formes combinées étendues reste globalement plus mauvais que celui des formes pulmonaires isolées.

© Institut Gustave-Roussy, mai 2003

Annexe 4
Classifications opératoire et histo-pronostique du néphroblastome

Lors du diagnostic, les tumeurs sont généralement de grande taille avec un volume médian[1] de 350 cm^3 et des extrêmes pouvant dépasser 3 000 cm^3.

Afin d'établir un pronostic du néphroblastome l'équipe de prise en charge s'appuie sur la classification opératoire d'une part et sur la classification histologique d'autre part.

La classification opératoire

La classification opératoire va participer à la décision thérapeutique. Cette classification se fonde sur le compte-rendu opératoire.

- **Cinq stades sont à considérer :**
- **Stade I :** Tumeur non rompue, limitée au rein et complètement enlevée.
- **Stade II :** Tumeur qui s'étend en dehors du rein avec ablation complète de la tumeur.
- **Stade III :** Ablation incomplète de la tumeur, sans métastase à distance.
- **Stade IV :** Existence de métastases.
- **Stade V :** Tumeurs bilatérales. Pour ce stade, chacune des tumeurs sera classée isolément.

La classification histologique

La classification histologique complète la classification opératoire et permet de définir le traitement qui va suivre la chirurgie. La chimiothérapie première ne gène pas l'examen histologique. On retrouve trois groupes de formes histologiques différentes : à bas, intermédiaire ou haut risque. Selon ces formes histologiques, l'attitude thérapeutique sera différente. Plus le risque est important, plus l'arsenal thérapeutique utilisé le sera aussi.

1. Médian : 50 % des tumeurs ont un volume inférieur ou égal à 350 cm^3.

Annexe 5
Les médicaments actifs dans le traitement du néphroblastome

- **L'actinomycine D** (Cosmegen® ou Lyovac®) a été le premier utilisé avec succès. On l'emploie actuellement à la dose de 15 microgrammes (µg) par kg et par injection, en cures de 3 ou 5 jours. Cette dose est adaptée au poids et à l'âge.

- **La vincristine** (Oncovin®) est employée à la dose hebdomadaire de 1,5 mg/m^2 en séries de 2, 4 ou 8 injections selon la phase de protocole.

- **La doxorubicine** (adriamycine ou Adriblastine®) a amélioré la survie sans récidive des stades II à IV. Sa toxicité cardiaque préoccupante, cumulative et à retardement, accrue par l'irradiation médiastinale, conduit à réserver son emploi aux formes les plus graves. La dose usuelle est de 50 mg/m^2 toutes les 3 ou 4 semaines.

- **L'ifosfamide** (Holoxan®) A la dose de 3 g/m^2 deux jours de suite, l'Holoxan® a démontré son activité dans le traitement des néphroblatomes à haut risque. Sa toxicité est vésicale avant tout, prévenue efficacement par l'uromitexan (Mesna®), mais aussi rénale et habituellement réversible.

- **Le cyclophosphamide** (Endoxan®), analogue plus anciennement connu de l'ifosfamide a – en association avec le VP-16 – une activité dans les situations de rechutes très proche de celle de l'Holoxan®.

- **L'étoposide** ou VP16 (Vépéside®) ou son analogue hydrosoluble (Etopophos®) est administré à la dose de 100 mg/ m^2/jour, cinq jours de suite, au prix d'une toxicité surtout muqueuse et hématologique. En association avec les dérivés du platine, particulièrement le carboplatine, il est très actif sur les rechutes.

- **Le carboplatine** (Paraplatine®), est un analogue du cisplatine beaucoup moins toxique pour le rein et pour l'oreille. Son action en association à l'étoposide est très impressionnante.

Toutes ces drogues, différemment associées, ont des toxicités immédiates variables, mais dans l'ensemble tolérables. Vomissements et alopécie[1] sont constants, les neutropénies[2] souvent courtes, et les traitements ambulatoires en règle possibles. Les effets indésirables à moyen terme sont ceux des anthracyclines (cœur), de l'ifosfamide (tubule rénal), du cyclophosphamide (fertilité des garçons), et de l'étoposide (leucémies secondaires). Ceci conduit à limiter l'emploi de ces dernières drogues pourtant très actives aux cas les plus sévères. Dans les tumeurs de bon pronostic, le choix va au tandem d'actinomycine et de vincristine, qui, de longue date, a fait la preuve de son innocuité à long terme comme de son efficacité.

1. Alopécie : chute des cheveux.
2. Neutropénie : baisse transitoire de certains globules blancs.

© Institut Gustave-Roussy, mai 2003